INFORME DE CASO

Neumología

PRESENTACIÓN HIPERTENSIVA DEL SÍNDROME DE APNEA OBSTRUCTIVA DEL SUEÑO. A PROPÓSITO DE UN CASO

REVISTA ARGENTINA DE MEDICINA
ISSN 2618-4311
Buenos Aires
Perez Goelkel SJ, Charo Pereira C, Puello Galarcio H, Viveros Sterling DJ. Presentación hipertensiva del síndrome de apnea obstructiva del sueño. A propósito de un caso. *Rev Arg Med* 2022;10(4):277-81
ARK CAICYT: http://id.caicyt.gov.ar/ark:/s26184311/8rofzaOc1

Recibido: 12 de julio de 2022.
Aceptado: 29 de agosto de 2022.

[1] Médico cirujano, especialista en Medicina Interna, fellow en Cardiología. Universidad Ciencias Médicas de La Habana, Hospital Clínico Quirúrgico Hermanos Ameijeiras, La Habana, Cuba. Clínica Salud Vital IPS, Centro Médico Sanar, Huila, Colombia. Miembro de número ACMI.
[2] Médica especialista de segundo grado en Medicina interna. Doctora en Ciencias de la Salud, Hospital Clínico-Quirúrgico Hermanos Ameijeiras, La Habana, Cuba.
[3] Médico cirujano, especialista en Medicina interna, ESE Hospital San Antonio de Padua, La Plata, Huila, Miembro de número ACMI.
[4] Médica general. Especialista en Gerencia de la Salud, Salud Vital IPS, Centro médico Sanar, Huila, Colombia.

Los doctores manifiestan no poseer conflictos de intereses.

AUTOR PARA CORRESPONDENCIA
Snayder José Pérez Goelkel. Hospital 463 entre Neptuno y San Miguel, La Habana, Cuba. Teléfono: (+53) 5623-5618. Correo electrónico: snayderjose@gmail.com.

HYPERTENSIVE PRESENTATION OF OBSTRUCTIVE SLEEP APNEA SYNDROME. A CASE REPORT

Snayder José Pérez Goelkel,[1] Caridad Chao Pereira,[2] Homero Luis Puello Galarcio,[3] Darly Jureidy Viveros Sterling[4]

Resumen

El síndrome de apnea obstructiva del sueño es un trastorno caracterizado por la afectación de la ventilación al dormir, y está asociado con múltiples consecuencias cardiovasculares adversas. Presentamos el caso de una paciente femenina con antecedente de hipertensión arterial sistémica en tratamiento con amlodipino, losartán, hidroclorotiazida y metoprolol succinato, quien mantuvo cifras tensionales elevadas a pesar de la buena adherencia terapéutica. En el examen físico se evidenció obesidad grado 2, presión arterial elevada y abdomen con abundante panículo adiposo. Debido a una hipertensión arterial resistente, se agregó espironolactona. Durante la segunda valoración, el cónyuge manifestó que la paciente era roncadora habitual, con despertares frecuentes, periodos de apnea y somnolencia diurna, por lo que solicitamos una polisomnografía, que reportó síndrome de apnea obstructiva del sueño severo. Dada la persistencia de cifras tensionales elevadas, agregamos prazosina y la paciente logró alcanzar metas de presión arterial. Además, indicamos el dispositivo de presión positiva continua en la vía aérea y la valoración por un grupo multidisciplinario especializado.

Palabras clave. Apnea obstructiva del sueño, hipertensión refractaria, obesidad, polisomnografía.

Abstract

Obstructive sleep apnea syndrome is a disorder characterized by impaired ventilation during sleep and is associated with multiple adverse cardiovascular consequences. We present the case of a female patient with a history of systemic arterial hypertension treated with amlodipine, losartan, hydrochlorothiazide and metoprolol succinate, who maintained high blood pressure despite good therapeutic adherence. Physical examination revealed grade 2 obesity, high blood pressure, and abdomen with abundant adipose panniculus. Due to resistant arterial hypertension, spironolactone was added. During the second evaluation, her husband stated that the patient was a habitual snorer, with frequent awakenings, periods of apnea, and daytime sleepiness, so polysomnography was requested, which reported severe obstructive sleep apnea syndrome. Given the persistence of high blood pressure values, we added prazosin and achieved blood pressure goals, also ordered a continuous positive airway pressure device and assessment by a specialized multidisciplinary group.

Key words. *Obstructive sleep apnea, refractory hypertension, obesity, polysomnography.*

Introducción

El síndrome de apnea obstructiva del sueño (SAOS) es un trastorno respiratorio caracterizado por afectación de la ventilación normal durante el sueño debido a alteraciones en las vías respiratorias superiores (1). La tercera edición de la Clasificación Internacional de Trastornos del Sueño abarca una definición muy amplia del síndrome de apnea/hipopnea obstructiva del sueño (SAHOS) y plantea los siguientes criterios: 1) un índice de apnea-hipopnea (IAH) >5 eventos/hora de sueño, con uno o más síntomas (somnolencia, fatiga, insomnio, ronquidos) o un trastorno médico (hipertensión, enfermedad de las arterias coronarias, fibrilación auricular) o psiquiátrico asociado; o 2) un IAH >15 eventos/hora de sueño, sin síntomas ni condiciones asociadas (2).
La apnea obstructiva del sueño es muy prevalente y está asociada con múltiples consecuencias cardiovasculares adversas que incluyen hipertensión arterial sistémica (HTAS), fibrilación auricular, hipertensión pulmonar, insuficiencia cardíaca y enfermedad cerebrovascular. En la población adulta de los Estados Unidos se estima que 24% de los hombres y 9% de las mujeres de entre 30 y 60 años de edad tienen SAHOS (3). Algunos resultados de estudios observacionales transversales han reportado una prevalencia de HTAS en sujetos con AOS que oscila entre el 35% y el 80%. Además, cuando nos enfocamos en pacientes hipertensos, se ha informado que la prevalencia de AOS es alrededor del 40% y se incrementa casi al 90% en aquellos con hipertensión resistente (4).
Fueron Guilleminault y colaboradores quienes introdujeron en 1976 el término SAOS para definir el trastorno en los sujetos, inicialmente en población pediátrica, que tenían apneas obstructivas y excesiva somnolencia diurna, mientras que la denominación “síndrome de hipopneas durante el sueño” fue acuñada por Block y colaboradores para referirse a una reducción parcial de la señal respiratoria con desaturación. Estos autores comprobaron que sus repercusiones clínicas eran similares a las observadas en las apneas (5).
Dentro de los factores de riesgo asociados con SAHOS se encuentran edad avanzada, sexo masculino, obesidad (principalmente índice de masa corporal mayor a 35 kg/m^2), anormalidades craneofaciales (retrognatia, acromegalia y síndrome de Down) y de las vías respiratorias altas, tratamiento de hipertensión arterial resistente, fibrilación auricular, enfermedad cerebrovascular, diabetes mellitus tipo 2, síndrome ovárico poliquístico e historia familiar de SAHOS (6-8).
Dada la mencionada relación estrecha entre SAHOS e hipertensión arterial, se presenta el caso de una paciente con HTAS refractaria secundaria a SAHOS.

Presentación del caso

Una paciente de 45 años de edad, con antecedente personal patológico de HTAS categorizada como esencial, de aproximadamente tres años de evolución, en tratamiento con amlodipino 10 miligramos (mg) cada 24 horas, losartán 50 mg cada 12 horas, hidroclorotiazida 25 mg cada 24 horas y metoprolol succinato 50 mg cada 24 horas, acudió a nuestra institución remitida desde el primer nivel de atención por decisión del facultativo, luego de verificar cifras tensionales significativamente elevadas a pesar de la buena adherencia al tratamiento.
Durante el abordaje médico inicial, la paciente negó haber consumido sustancias con potencial impacto negativo sobre

Figura 1. A. Obesidad centrípeta, B. Cuello corto con presencia de *Pseudoacantosis nigricans*.

las cifras tensionales, manifestó irregularidad menstrual y edema ocasional a nivel de ambos miembros inferiores que se extendía hasta la región maleolar. Además, refirió astenia y reconoció que durante la mañana, al despertar, presentaba odinofagia asociada a sensación de "resequedad orofaríngea". Aportó los siguientes estudios paraclínicos realizados fuera de la institución: colesterol total, 188 miligramos por decilitro (mg/dl); colesterol de alta densidad (HDL), 23 mg/dl; colesterol de baja densidad (LDL), 135 mg/dl; triglicéridos, 152 mg/dl; glucemia, 99,6 mg/dl; hemoglobina glicada (HB A1C), 6,1%; microalbuminuria, 9 miligramos por litro (mg/l); creatinuria, 139,2 mg/dl; relación albuminuria/creatinuria, 6,47 mg de albúmina/gramo de creatinina; uroanálisis, proteinuria negativa; glucosuria, negativa; y electrocardiograma de 12 derivaciones con ritmo sinusal normal.

En el examen físico se evidenció obesidad grado 2 con un índice de masa corporal de 35,69 kilogramos por metro cuadrado (kg/m^2), una circunferencia abdominal de 108 centímetros (cm), presión arterial de 160/90 milímetros de mercurio (mm Hg), frecuencia cardíaca de 89 latidos por minuto, frecuencia respiratoria de 19 respiraciones por minuto, distancia tiromentoniana: 6,5 cm, circunferencia cervical: 45 cm. También se encontró un área de hiperpigmentación en pliegues anteriores y posteriores del cuello, ruidos cardíacos rítmicos y abdomen globoso por abundante panículo adiposo (Fig. 1).

Dadas las características clínicas de nuestra paciente y los criterios cardinales de hipertensión arterial resistente, decidimos agregar espironolactona 25 mg cada 24 horas al esquema farmacológico e indicamos estudios paraclínicos para buscar causas secundarias de hipertensión sistémica. El Doppler de arterias renales arrojó los siguientes resultados: índice de resistencia derecho, 0,52; índice de resistencia izquierdo, 0,51; no se evidenciaron signos indirectos de estenosis arterial renal bilateral. A su vez, los análisis mostraron los siguientes resultados: calcio sérico, 9,8 mg/dl; cloro, 97 milimoles por litro (mmol/litro); potasio, 4,2 mmol/litro; sodio, 135 mmol/litro; actividad de renina plasmática, 2,2 nanogramos/mililitro/hora (ng/ml/h); aldosteronemia, 6,7 nanogramos por decilitro (ng/dl); índice aldosterona/actividad de renina plasmática, 3,5; TSH, 4,57 microunidades por mililitro (µU/ml).

Durante la segunda valoración, el familiar acompañante, cónyuge de la paciente, manifestó que la paciente era roncadora habitual, con despertares frecuentes, períodos de apnea y somnolencia diurna, por lo que se solicitó una polisomnografía, con la hipótesis de existencia de SAOS. Además, en presencia de TSH discretamente elevada se decidió completar el estudio hormonal e inmunológico para definir subtipo de hipotiroidismo (clínico o subclínico) y determinar la necesidad de intervención farmacológica. El estudio polisomnográfico diagnóstico realizado el 19 de febrero de 2021 confirmó la presencia de un síndrome de apnea hipopnea (IAH) del sueño catalogado como severo (IAH: 32,9/hora), asociado a desaturación y ronquido, que generaba fragmentación del sueño (tabla 1). Los anticuerpos tiroideos microsomales mostraron 9,38 unidades internacionales por mililitro (UI/ml), y los resultados de t4 libre, 1,12 ng/dl.

TABLA 1. DATOS POLISOMNOGRÁFICOS DE LA PACIENTE

Latencia a sueño	16 minutos
Latencia a sueño MOR	53 minutos
Eficiencia de sueño	90%
N1	11,8%
N2	22,5%
N3	46%
Sueño MOR	19,7%
Índice apnea/hipopnea	32,9/hora
Frecuencia de microdespertares	18,2/hora
Ronquidos	320 episodios con duración de 66,0 minutos (13% del sueño)

MOR: movimientos oculares rápidos, N1: fase de sueño 1, N2: fase de sueño 2, N3: fase de sueño 3.

A pesar de los cinco fármacos antihipertensivos empleados, la paciente continuó con cifras tensionales elevadas; esto permitió definir la existencia de hipertensión arterial sistémica refractaria, por lo que se introdujo un sexto medicamento, prazosina 1 mg cada 8 horas. Así se lograron metas de presión arterial definidas por la Sociedad Europea de Cardiología y Noveno Comité Conjunto. Con base en los elementos clínicos y polisomnográficos descriptos, se diagnosticó hipertensión arterial refractaria (HTAR) secundaria a SAHOS y se solicitó una polisomnografía con titulación de presión positiva continua en la vía aérea (CPAP) (Fig. 1). Se indicó el uso de CPAP portátil (Fig. 2) y la remisión a los servicios de neumología, cardiología, otorrinolaringología y nutrición. En el seguimiento médico realizado, la paciente mostró una evolución clínica favorable, con una reducción del índice de masa corporal (IMC), una adecuada tolerancia a CPAP y una recepción satisfactoria del tratamiento antihipertensivo, que le permitió lograr el control de las cifras tensionales mediante la combinación de valsartán 160 y de amlodipino 5 mg cada 24 horas como única medicación.

Discusión

La HTAR se define como la presión arterial no controlada a pesar de recibir tratamiento con cinco o más agentes antihipertensivos de diferentes clases, incluido un diurético tiazídico de acción prolongada y un antagonista del receptor de mineralocorticoide, en las dosis máximas o máximas toleradas. El diagnóstico de HTAR requiere la exclusión de las causas comunes de pseudorresistencia: una técnica de medición de la presión arterial incorrecta, HTAR de bata blanca, subtratamiento con inercia clínica, que es la incapacidad para establecer objetivos apropiados y escalar el tratamiento para las metas terapéuticas, falta de

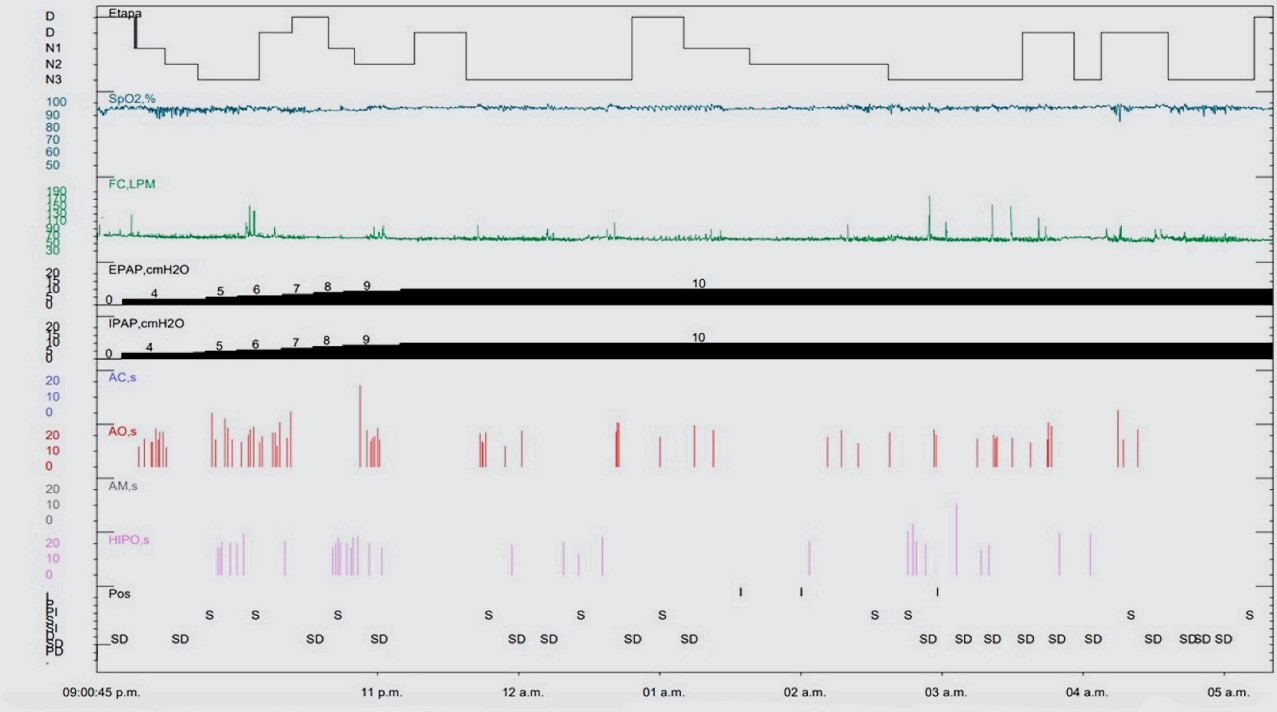

Distribución terapéutica (Tiempo de periodo de sueño)

Nivel IPAP	Nivel EPAP	Períodos (nº)	Duración (min)	Sueño (%)	REM (%)	NREM (%)	Índice µ despertares	Apnea Central (nº)	Apnea Obstructiva (nº)	Apnea Mixta (nº)	HIP (nº)	Índice eventos resp.	Índice desat.	SpO2. mín (%)	Posición 1	
(cmH2O)															(dur. %)	
4	4	1	30.0	98.3	0.0	98.3	20.0	0	9	0	7	18.0	0.3	87	SD	60.7
5	5	1	13.0	100.0	0.0	100.0	41.5	0	5	0	4	41.5	0.0	91	S	69.2
6	6	1	18.6	100.0	50.5	49.5	38.7	0	10	0	9	35.5	0.0	91	S	79.0
7	7	1	13.0	32.3	32.3	0.0	13.8	0	12	0	11	13.8	0.0	91	SD	64.6
8	8	1	12.3	48.8	0.0	48.8	19.5	0	17	0	8	19.5	0.0	93	S	69.1
9	9	1	23.9	100.0	0.0	100.0	35.1	0	11	0	6	32.6	0.0	93	SD	54.0
10	10	1	362.8	93.9	20.0	74.0	7.4	0	30	0	14	7.3	0.0	90	SD	50.9

Figura 2. Polisomnografía con titulación de CPAP. Estudio polisomnográfico con titulación de presión positiva en la vía aérea (PAP) caracterizado por los eventos obstructivos que corrigen con el uso del tratamiento de PAP a 10 centímetros de agua (cm H_2O) y llegan a un IAH 7,3/h. La oxihemoglobina llega a 90% de saturación con una frecuencia cardíaca en parámetros de normalidad.

adherencia a la medicación, causas identificables de HTAS y obesidad (9).

Diversos estudios sugieren que la hiperactivación simpática secundaria a los eventos respiratorios de hipoxia intermitente durante el sueño en la AOS, constituye el principal sustrato fisiopatológico responsable de HTAR. Otros mecanismos menos importantes como el estrés oxidativo, la inflamación y la disfunción endotelial, también contribuyen a su génesis (10,11).

El síntoma más común del SAOS es el sueño no reparador asociado a somnolencia diurna excesiva (SDE) informada hasta en el 90% de los casos remitidos a las clínicas de sueño. Los pacientes también pueden referir fatiga, astenia, adinamia, cefalea al despertar, xerostomía, odinofagia y sueño inquieto. Sin embargo, es posible en gran medida que el paciente no se percate de que presenta signos o síntomas de AOS, ya que se producen mientras duerme. Por eso, determinar el historial mediante el interrogatorio a un cónyuge o pareja es vital para completar un estudio de su condición (11,12). En nuestro caso fue de capital importancia la información suministrada por el esposo de la paciente para guiar nuestra búsqueda etiológica.

Dentro del manejo médico integral inherente al SAHOS, la pérdida de peso es el objetivo más importante para los individuos con sobrepeso/obesidad y AOS, porque existe una correlación directa entre el aumento de tejido adiposo en el cuello y

la aparición y progresión de la AOS. La Academia Estadounidense de Medicina del Sueño (AEMS) recomienda un IMC objetivo de 25 kg/m^2 para pacientes con sobrepeso/obesidad.
La CPAP constituye la intervención de primera línea en el tratamiento de la AOS. Esta terapia actúa como una férula neumática que proporciona presión positiva constante en las vías respiratorias mediante una interfaz de máscara que permite respiraciones regulares. Los beneficios observados con la CPAP incluyen mejoría en la calidad de vida, disminución de la somnolencia diurna y reducción de la presión arterial sistémica. En pacientes que no toleran la CPAP, otra opción de tratamiento para la AOS es un dispositivo de avance mandibular que evita el cierre de la vía aérea superior al mover hacia adelante la mandíbula (10-12).
También se han realizado intervenciones quirúrgicas para el avance maxilomandibular, con la finalidad de agrandar la vía aérea, y se ha empleado el estimulador del nervio hipogloso que envía impulsos durante el proceso de respiración para que la lengua se aleje de las vías respiratorias y se evite el colapso de estas (12).

Conclusión

El SAOS y la HTA son trastornos médicos comunes frecuentemente subdiagnosticados, que generan de manera independiente al individuo que los padece un riesgo cardiovascular elevado que se incrementa exponencialmente al coincidir con los mencionados procesos patológicos. En el caso analizado sobresale la asociación entre SAHOS e HTAS, que se situó dentro de su evolución en el espectro de la refractariedad. Destacamos la respuesta hipotensora en relación con el inicio del tratamiento de CPAP asociado a antihipertensivos, reducción del IMC y cambios sustanciales en el estilo de vida, y la importancia de un abordaje multidisciplinario. Por lo anteriormente expuesto, en el contexto médico contemporáneo es razonable plantear el SAHOS dentro de las principales etiologías secundarias que generan refractariedad a la terapia antihipertensiva, principalmente en presencia de SDE clínicamente evidente dada la importancia de este fenotipo. RAM

Referencias bibliográficas

1. Salman LA, Shulman R, Cohen JB. Obstructive sleep apnea, hypertension, and cardiovascular risk: Epidemiology, pathophysiology, and management. *Curr Cardiol Rep* 2020;22(2):6. Disponible en: http://dx.doi.org/10.1007/s11886-020-1257-y
2. Altintas N, Riha RL. Non-sleepy obstructive sleep apnoea: to treat or not to treat? *Eur Respir Rev* 2019;28(154):190031. Disponible en: https://err.ersjournals.com/content/ 28/154/190031. [Último acceso: 8 de marzo de 2022.]
3. Mansukhani MP, Covassin N, Somers VK. Apneic sleep, insufficient sleep, and hypertension. *Hypertension* 2019;73(4):744–56. Disponible en: http://dx.doi.org/10.1161/HYPERTENSIONAHA.118.1178011780
4. Lombardi C, Pengo MF, Parati G. Systemic hypertension in obstructive sleep apnea. *J Thorac Dis* 2018;10(Suppl 34):S4231-43. Disponible en: http://dx.doi.org/10.21037/jtd.2018.12.57
5. Guilleminault C, Parejo-Gallardo KJ. Historia del síndrome de apnea-hipopnea obstructiva del sueño (SAHOS). *Rev Fac Med Univ Nac Colomb* 2017;65(1Sup):11-6. Disponible en: http://dx.doi.org/10. 15446 /revfacmed.v65n1sup.59725
6. Patel SR. Obstructive sleep apnea. *Ann Intern Med* 2019;171(11):ITC81. Disponible en: http://dx.doi.org/10.7326/aitc201912030
7. Ralls F, Cutchen L. A contemporary review of obstructive sleep apnea. Curr *Opin Pulm Med* 2019;25(6):578–93. Disponible en: http://dx.doi.org/10.1097/MCP.0000000000000623
8. Barrera Medina A. Síndrome de apnea hipopnea obstructiva del sueño y consumo de benzodiacepinas en adultos mayores. Reporte de un caso. *Rev Fac Med* 2018;61(1): 21-5. Disponible en: http://www.scielo.org.mx/scielo.php?script=sci_arttext&pid=S0026-174220 1 8000100021&lng=es. [Último acceso: 23 de marzo de 2022.]
9. Acelajado MC, Hughes ZH, Oparil S, Calhoun DA. Treatment of resistant and refractory hypertension. *Circ Res* 2019;124(7):1061-70. Disponible en: https://www.ahajournals.org/doi/10.1161/CIRCRESAHA.118.312156#:~:text=Refractory%20hypertension%20is%20defined%20as,maximal%20or%20maximally%20tolerated%20doses
10. Oscullo G, Torres G, Campos-Rodríguez F, et al. Resistant/refractory hypertension and sleep apnoea: Current knowledge and future challenges. *J Clin Med* 2019;8(11):1872. Disponible en: http://dx.doi.org/10.3390/jcm8111872. [Último acceso: 29 de mayo de 2022.]
11. Panahi L, Udeani G, Ho S, et al. Review of the management of obstructive sleep apnea and pharmacological symptom management. *Medicina* 2021;57(11):1173. Disponible en: https://doi.org/10.3390/medicina57111173. [Último acceso: 30 de abril de 2022.]
12. Gottlieb DJ, Punjabi NM. Diagnosis and Management of Obstructive Sleep Apnea. *JAMA* 2020;323(14):1389. Disponible en: https://doi.org/10.1001/jama.2020.3514. [Último acceso: 30 de abril de 2022.]