INFORME DE CASO

Infectología

CRIPTOCOCOSIS MENÍNGEA Y LEUCOENCEFALOPATÍA PROGRESIVA EN UN PACIENTE CON VIH: A PROPÓSITO DE UN CASO

REVISTA ARGENTINA DE MEDICINA
ISSN 2618-4311
Buenos Aires
Estrada C, Núñez G, Zurita F y col. Criptococosis meníngea y leucoencefalopatía progresiva en un paciente con VIH: a propósito de un caso. *Rev Arg Med* 2022;10(2):131-5
ARK CAICYT: http://id.caicyt.gov.ar/ark:/s26184311/ram.v9i4.645

Recibido: 7 de abril de 2022.
Aceptado: 11 de mayo de 2022.

[1] Hospital General de Agudos "Carlos G. Durand", CABA.

PROGRESSIVE MULTIFOCAL LEUKOENCEPHALOPATHY AND MENINGEAL CRYPTOCOCCOSIS IN AN HIV PATIENT: A CASE REPORT

Carla Estrada,[1] Gabriel Núñez,[1] Francesco Zurita,[1] Damián Bombicino,[1] Martina Trussi,[1] Inés Lagomarsino[1]

Resumen

La leucoencefalopatía multifocal progresiva, causada por el virus JC, es una enfermedad infecciosa que ha aumentado su incidencia en relación con el aumento de los casos de sida. En la mayoría de pacientes avanza de forma rápida y, sin un tratamiento eficaz, lleva a la muerte en menos de seis meses. Por otro lado, la criptococosis meníngea es una enfermedad infecciosa causada por el hongo *Cryptococcus neoformans*, se trata de una infección oportunista que afecta principalmente a pacientes con VIH con un recuento de CD4 menor a 100 cél./mm^3. En la actualidad, ambas enfermedades tienen valores elevados de morbimortalidad y hay poca exploración en su ámbito, razón por la cual es de suma importancia el diagnóstico oportuno y el tratamiento eficaz para mejorar la calidad de vida y disminuir la mortalidad. A continuación, se presenta un caso clínico de una paciente cuyo motivo de consulta fueron convulsiones tónico-clónicas generalizadas. La evolución del estado general de la paciente fue favorable al inicio, aunque tuvo secuelas debido a que se le detectó leucoencefalopatía multifocal progresiva en coexistencia con la criptococosis meníngea.

Palabras clave. Leucoencefalopatía multifocal progresiva, criptococosis meníngea, VIH/sida.

Abstract

Progressive multifocal leukoencephalopathy, caused by JC virus, is an infectious disease that has increased its incidence in relation to the increase in the number of AIDS cases. In most patients, it progresses quickly and, without an effective treatment, leads to death in less than six months. On the other hand, meningeal cryptococcosis is an infectious disease caused by the fungus Cryptococcus neoformans, and it is an opportunistic infection that mainly affects HIV patients with a CD4 count of less than 100 cells/mm^3. Currently, both diseases have high morbidity and mortality and little has been explored in connection to them, which is why timely diagnosis and effective treatment are of the utmost importance to improve quality of life and reduce mortality. The following is a clinical case of a female patient who consulted for generalized tonic-clonic seizures. Her general condition evolved favorably at the beginning, although she had sequelae due to the detection of progressive multifocal leukoencephalopathy coexisting with meningeal cryptococcosis.

Key words. *Progressive multifocal leukoencephalopathy, meningeal cryptococcosis, HIV/AIDS.*

Los autores manifiestan no poseer conflictos de intereses.

AUTOR PARA CORRESPONDENCIA
Francisco Zurita. Correo electrónico: francesco_zurita@hotmail.com.

Introducción

La leucoencefalopatía multifocal progresiva (LMP), causada por el virus JC, es una enfermedad infecciosa que ha aumentado su incidencia en relación con el incremento de los casos de sida y sigue siendo un paradigma de la terapéutica, debido a que es una enfermedad que, en la mayoría de los pacientes, sin un tratamiento eficaz causa la muerte en menos de seis meses; existe poca exploración en este ámbito. Las manifestaciones clínicas más frecuentes son las hemiparesias y en segundo lugar las alteraciones cognitivas (1). Esta enfermedad se basa en el diagnóstico clínico, de imagen y de laboratorio. En los métodos imagenológicos como la tomografía computarizada (TC) y la resonancia magnética (RMN) en T1, se evidencian lesiones hipodensas multifocales que no se realzan con el contraste y muestran predilección por la sustancia blanca subcortical. En cuanto a los hallazgos de laboratorio se destaca la reacción en cadena de la polimerasa (PCR, su sigla en inglés) de ADN del virus JC en líquido cefalorraquídeo (LCR). El tratamiento se basa en administrar la terapia antirretroviral (TARV) empleada para tratar el sida (2).

La criptococosis meníngea es una enfermedad infecciosa causada por el hongo *Cryptococcus neoformans* cuya incidencia va en aumento proporcional al aumento de los casos de sida. Esta infección oportunista sigue teniendo una elevada morbimortalidad, razón por lo cual es de suma importancia el diagnóstico oportuno y el tratamiento eficaz para mejorar la calidad de vida y disminuir la mortalidad. Esta enfermedad se da más comúnmente cuando el recuento de CD4 es menor a 100 cél./mm^3. Las manifestaciones clínicas más frecuentes son: cefalea, visión borrosa, fiebre, escalofríos, rigidez de nuca, o bien signos y síntomas de hipertensión endocraneana: cefalea, papiledema y vómitos. Para el diagnóstico se requiere observar el hongo en LCR, ya sea por examen microscópico directo, aislamiento del hongo o presencia de antígeno (3,4). El tratamiento tiene dos fases: de inducción, que dura dos semanas, con anfotericina B y 5-fluocitosina o fluconazol, y de mantenimiento, que dura ocho semanas, con fluconazol. Luego se continúa con profilaxis secundaria con fluconazol de por vida o bien se puede suspender si se completó un año de profilaxis secundaria asociada a conteo de CD4 >100 cél./mm^3 por tres meses (4-6).

Caso clínico

Una paciente mujer de 41 años es traída por un familiar al Hospital Carlos G. Durand (CABA) el 20 de julio de 2021 por presentar convulsiones tónico-clónicas generalizadas de duración desconocida. A su ingreso era una paciente postictal con desviación de la mirada y paresia fasciobraquiocrural derecha severa. Durante su internación en guardia el día 22 de julio tuvo un registro febril de 38,1 °C. Se decidió internarla en sala de clínica médica con sospecha de meningoencefalitis e inicio inmediato de antibioticoterapia empírica.

Antecedentes patológicos

Sospecha de tuberculosis (inicio de antifímicos 8/6); VIH de diagnóstico reciente (el inicio de TARV estaba programado para el 26/8); internación reciente el 14 de julio por un cuadro clínico interpretado como ACV isquémico, posteriormente descartado por resonancia magnética nuclear (RMN) con difusión negativa; epilepsia.

Examen físico general

Paciente con compromiso del estado general, prueba de Glasgow con resultado 10/15. Desorientada en persona, tiempo y espacio. Piel y mucosas pálidas moderadamente hidratadas, febril. Signos vitales: PA: 127/93 mm Hg. FC: 110/min. FR: 20/min. T: 38,7 ºC. Saturación de O_2 (0,21): 99%. Talla: 1,65 m. Peso: 60 kg. Índice de masa corporal: 22.

Examen físico regional

Paresia fasciobraquiocrural derecha severa.

Se solicitaron exámenes de laboratorio (tablas 1 a 4) y de imagen (Figs. 1 y 2).

TABLA 1. RESULTADOS DE LOS EXÁMENES DE LABORATORIO DE INGRESO

Hemograma	Valor
Hematocrito	32,7
Hemoglobina	11,4
Plaquetas	167.000
Glóbulos blancos	3530
Coagulograma	
KPTT	<25
TP	73%
Química	**Valor**
Glucemia	109
Urea	20
Creatinina	0,51
Ionograma	**Valor**
Sodio	130
Potasio	3,3
Cloro	94

TABLA 2. SEROLOGÍA PARA VIH

Prueba realizada	Resultado
Elisa/ Westernblot	Positiva
CD 4	54
CD 8	-
Carga viral	1720

TABLA 3. EXAMEN FÍSICO-QUÍMICO EN EL LCR

Color-aspecto	Incoloro-límpido
	5 cm H_2O
Presión de apertura	
Leucocitos (mm^3)	2
Glóbulos rojos	Escasos
Glucosa	51%
Proteínas	-

TABLA 4. MICROBIOLOGÍA DEL LCR

LCR	
Gérmenes comunes	Negativo
Tinta china	**Positivo**
Ag de criptococo	Negativo
Virus JC	**Positivo**
Resto del panel viral	Negativo
Micológico	Negativo
Micobacterias	Pendiente
Otros	
Antigenemia para criptococo	Negativo
Hemocultivo	Negativo
Urocultivo	Negativo

Imágenes solicitadas

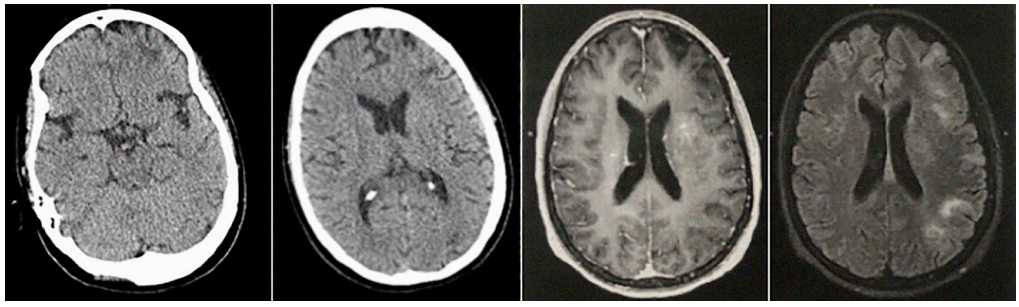

Figura 1. TC de encéfalo: hipodensidad de la sustancia blanca subcortical frontal izquierda con disminución en la profundidad de los surcos adyacentes.

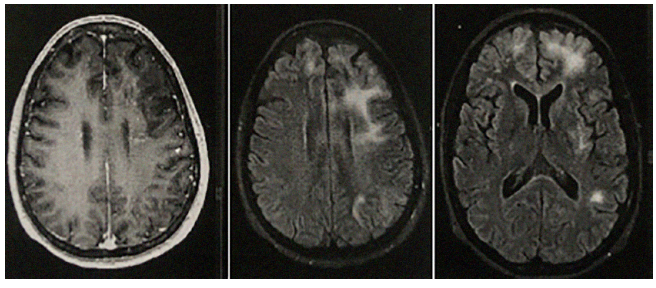

Figura 2. RMN de encéfalo: Áreas confluyentes en la SB subcortical en los lóbulos frontal, parietal y confluencia témporo-occipital; el patrón de señal es hipointenso en secuencias ponderadas en T1 e hiperintensas en secuencias T2 y FLAIR, sin realce tras la administración de contraste EV.

Tratamiento médico

A su ingreso se cubrió empíricamente con ceftriaxona, vancomicina y aciclovir por sospecha de meningoencefalitis. Se administró solución hipertónica para corrección de hiponatremia aguda sintomática. Posteriormente, con la obtención de los resultados fisicoquímicos, se retiró aciclovir y cumplió cinco días de ceftriaxona y vancomicina. Como el resultado del estudio con tinta china fue positivo, inmediatamente se inició la administración de anfotericina B y fluconazol. Actualmente, la paciente está en fase de consolidación. Se acompañó su medicación habitual con terapia antirretroviral y antifímicos.

Evolución del cuadro clínico

El curso de la paciente durante la internación fue fluctuante. Al obtener los primeros resultados de laboratorio se dirigió la terapéutica hacia la criptococosis, con clara mejoría con respecto a la prueba de Glasgow 14/15. Orientada en persona, respondiendo a órdenes simples. Mejoría del estado general con persistencia de la paresia fasciobraquiocrural derecha severa. Durante la internación tuvo insuficiencia renal aguda interpretada como secundaria a la administración de nefrotóxicos, por lo que se rotó a anfotericina liposomal.

Diagnósticos:
- Criptococosis meníngea.
- Leucoencefalopatía multifocal progresiva.
- VIH-sida.

Discusión

Las manifestaciones del VIH en el sistema nervioso central son variadas, desde un compromiso mínimo hasta severos trastornos capaces de llevar a la muerte al paciente. La LMP es una enfermedad poco frecuente y que no se descarta al inicio del algoritmo en el protocolo de estudio de encefalitis en pacientes con VIH (7). La incidencia de LMP descrita en la era previa a la TARV era de 5/1000, y disminuyó a 0,8/1000 desde entonces (8), por lo que desde el inicio de su manejo se fueron descartando otras posibles causas compatibles con el cuadro clínico de la paciente, incluso de etiología no infecciosa, como meningoencefalitis, toxoplasmosis, tuberculosis cerebral, ECV y linfoma cerebral. Sin embargo, la paciente, con un sistema inmunitario gravemente debilitado, estuvo en mayor riesgo de desarrollar la enfermedad, teniendo una coinfección en el sistema nervioso central, criptococosis meníngea en este caso.
Park y colaboradores, a partir de estudios publicados en los últimos años, refieren una incidencia global estimada de 957.900 casos de criptococosis meníngea por año. Probablemente esta cifra sea inferior a la real, debido a que esta entidad no es considerada una enfermedad de declaración obligatoria. Asimismo, señalan una notable diferencia en la incidencia entre países desarrollados y no desarrollados, en relación principalmente con el acceso al tratamiento antirretroviral. Esta revisión estima, además, una mortalidad a las diez semanas del 9% en países desarrollados, del 55% en países subdesarrollados, y llega hasta un 70% en algunos países africanos. Hay que señalar que estas tasas surgen del análisis de estudios con diseños heterogéneos. La mortalidad temprana genera una gran preocupación en la actualidad, lo que ha motivado la publicación periódica de estudios y guías en un intento de mejorar el pronóstico (9).
En cuanto al pronóstico, si bien la LMP es incurable y progresiva, con un tiempo de vida promedio de 3-9 meses después del diagnóstico, su supervivencia puede mejorar administrando una triple TARV que incluya un inhibidor de la proteasa (7). Por otro lado, en la criptococosis meníngea, diagnosticada y tratada oportunamente, se obtiene la remisión del cuadro, requiriendo posteriormente terapia antimicótica de supresión crónica. Sin embargo, la mortalidad de esta alcanza a 30% a 40%, lo que ocurre principalmente en las primeras semanas de tratamiento (10).
Este episodio de infecciones simultáneas muy poco frecuente debe reforzar la necesidad de mantener una elevada sospecha clínica de infecciones oportunistas en el momento de evaluar a un paciente positivo para VIH con un cuadro clínico como este o similar. En primera instancia, se deben descartar etiologías más comunes y luego ir más allá. Es fundamental contar con recursos tanto de laboratorio como de imágenes que nos permitan llegar a un diagnóstico oportuno y, de esta manera, establecer la terapéutica adecuada para mejorar el pronóstico y la supervivencia del paciente. RAM

Referencias bibliográficas

1. Demeter L. JC, BK and other polyomaviruses; progressive multifocal leukoencephalopathy. En: Mandell: *Principles and practice of infectious diseases*. Churchill Livingstone, 2000, 1645-54
2. Cedeño F, Penalva de Oliveira AC, Vidal JE, Trujillo JR. Virus neurotrópicos: el virus JC y la leucoencefalopatía multifocal progresiva. *Rev Mex Neuroci* 2006;7(1):46-54
3. Kwon CHRJC. Encapsulated and melanin formation as indicator of virulence in Criptococcus neoformans. *Infect Immun* 1989;51:218-23
4. Tello M, Gutiérrez E, Béjar V y col. Criptococosis. *Rev Méd Risaralda* 2013;19 (2):147-53
5. Mischnik A, Klein S, Tintelnot K, et al. Cryptococcosis: Case reports, epidemiology and treatment options. *Dtsch Med Wochenschr* 2013;138:1533-8
6. Perfect JR, Dismukes WE, Dromer F, et al. Clinical practice guidelines for the management of cryptococcal disease: 2010 update by the Infectious Diseases Society of America. *Clin Infect Dis* 2010;50(3):291-322
7. Guzmán-Duchén H, Aráoz-Illanes R, Virhuez-Salguero YK. Leucoencefalopatía multifocal progresiva: a propósito de un caso. *Revista Médico-Científica "Luz y Vida" [Internet]*. 2011;2(1):72-5. Disponible en: https://www.redalyc.org/articulo.oa?id=325028222015
8. Melliez H, Mary-Krause M, Bocket L, et al. Risk of progressive multifocal leuko-encephalopathy in the combination antiretroviral therapy era in the French Hospital Database on Human Immunodeficiency Virus (ANRS-C4). *Clin Infect Dis* 2018;67:275-82
9. Park BJ, Wannemuehler KA, Marston BJ, et al. Estimation of the current global burden of cryptococcal meningitis among persons living with HIV/AIDS. *AIDS* 2009;23:525-30
10. Brouwer A, Rajanuwonn A, Chierakul W, et al. Combination antifungal therapies for HIV-associated cryptococcal meningitis: a randomized trial. *Lancet* 2004;363:1764-7