INFORME DE CASO

Hematología

ANEMIA HEMOLÍTICA AUTOINMUNE POR CRIOAGLUTININAS EN UN PACIENTE CON TRASPLANTE HEPÁTICO: A PROPÓSITO DE UN CASO

REVISTA ARGENTINA DE MEDICINA
ISSN 2618-4311
Buenos Aires
Meza Navarro M, De la Hoz González C. Anemia hemolítica autoinmune por crioaglutininas en un paciente con trasplante hepático: a propósito de un caso. *Rev Arg Med* 2022;10(1):58-60
http://www.revistasam.com.ar/index.php/RAM/article/view/690

Recibido: 13 de octubre de 2021.
Aceptado: 30 de octubre de 2021.

[1] Residente de tercer año de Clínica Médica, Sanatorio Sagrado Corazón, Buenos Aires, Argentina.
[2] Residente de segundo año de Hematología, Sanatorio Sagrado Corazón, Buenos Aires.

Los autores manifiestan no poseer conflictos de intereses.

AUTORA PARA CORRESPONDENCIA
Correos electrónicos:
mayra24meza@hotmail.com y
medico_04@hotmail.com

AUTOIMMUNE HEMOLYTIC ANEMIA DUE TO COLD AGGLUTININS IN A LIVER TRANSPLANT PATIENT: A CASE REPORT

Mayra Meza Navarro[1], César de la Hoz González[2]

Resumen

La anemia hemolítica autoinmune (AHAI) es una complicación infrecuente, pero importante después de un trasplante de órgano. Las AHAI pueden ser mediadas por anticuerpos calientes tipo inmunoglobulina G (IgG) o anticuerpos fríos tipo inmunoglobulina M (IgM), estos últimos con capacidad de activar al complemento. Las causas de AHAI son múltiples; dentro de ellas están las enfermedades autoinmunes, infecciones por virus como el de Epstein-Barr, la hepatitis C, el de inmunodeficiencia humana, tuberculosis, drogas como la penicilina, cefalosporinas y algunos inmunosupresores como tacrolimus. El tacrolimus es un inhibidor de la calcineurina comúnmente utilizado como inmunosupresor en pacientes con trasplante de hígado para prevenir el rechazo del injerto. Hay informes de anemia hemolítica asociada a tacrolimus, que se presentan como síndrome urémico hemolítico (SUH); en estos pacientes se encuentran aquellos con anemia hemolítica microangiopática, trombocitopenia y falla renal. Sin embargo, hay algunos casos reportados de hemólisis autoinmune asociada a tacrolimus mediada por anticuerpos. Presentamos el caso clínico de un paciente con AHAI postrasplante hepático asociada al uso de tacrolimus, refractario al tratamiento con corticoides y plasmaféresis pero buena respuesta a la administración de rituximab.

Palabras clave. Anemia hemolítica autoinmune, crioaglutininas, trasplante hepático, tacrolimus.

Abstract

Autoimmune hemolytic anemia (AIHA) is a rare but important complication after organ transplantation. AIHAs can be mediated by warm IgG-type antibodies or cold IgM-type antibodies, the latter having the capacity to activate the complement. Causes of AIHA are multiple: autoimmune diseases, viral infections such as Epstein-Barr, hepatitis C, HIV, tuberculosis, drugs such as penicillin, cephalosporins, and some immunosuppressants such as tacrolimus are described. Tacrolimus is a calcineurin inhibitor commonly used as an immunosuppressant in liver transplant patients to prevent graft rejection. There are reports of tacrolimus-associated hemolytic anemia, presenting as hemolytic uremic syndrome, finding in these patients microangiopathic hemolytic anemia, thrombocytopenia, and kidney failure. However, there are some reported cases of antibody-mediated autoimmune hemolysis associated with antibodies. We present the clinical case of a patient with AIHA after liver transplantation associated with the use of tacrolimus, refractory to treatment with corticosteroids and plasmapheresis, with a good response to rituximab.

Key words. *Autoimmune hemolytic anemia, cryogglutinins, liver transplantation, tacrolimus.*

Caso clínico

Un paciente masculino de 57 años de edad con antecedentes de cirrosis hepática alcohólica y várices esofágicas ingresó a la guardia de la institución con un cuadro de encefalopatía hepática de grado II y síndrome hepatorrenal de tipo I. En el examen físico inicial se encontraba en estado general regular, clínicamente estable, lúcido, con *flapping* positivo, abdomen globoso distendido, onda ascítica positiva, edema de grado 2/6 en ambos miembros inferiores. Se realizó examen de laboratorio de admisión, con los resultados de la tabla 1.

Por empeoramiento del cuadro clínico se decidió realizar un trasplante hepático el 31 de enero de 2019. El régimen de inmunosupresión incluyó tacrolimus en dosis de 5 mg por día y metilprednisona 200 mg por día, durante dos días, con posterior descenso de la dosis. Los dosajes de tacrolimus estuvieron en rango.

En el día 10 postrasplante, el paciente presentó descenso de la hemoglobina, con 5,6 g/dl para previo de 9,5 g/dl, sin sangrado evidente, asociado a aumento de bilirrubina total a 4,4 mg/dl, a expensas de la bilirrubina indirecta de 2,4 mg/dl, LDH de 407, reticulocitos corregidos en 1,5 y haptoglobina en 52,4 mg/dl.

Dentro de los estudios diagnósticos se realizaron serologías para virus de Epstein-Barr, citomegalovirus, parvovirus B19, las cuales fueron negativos. El ecoDoppler espleno-portal no mostró alteraciones.

Se realizó frotis de sangre periférica (FSP) y en serie roja se halló marcada anisocitosis con hipocromía y presencia de esferocitos, macrocitos, sin esquistocitos; las plaquetas y los glóbulos blancos fueron normales. Hallazgos compatibles con hemólisis (Fig. 1).

Posteriormente se recibió el resultado del estudio inmunohematológico: PCD positiva, IgG negativa y C3d positiva, con título de 1:32 a 4°C. El cuadro clínico se interpreta como anemia hemolítica autoinmune (AHAI) por crioaglutininas asociada al uso de tacrolimus.

Como abordaje terapéutico se decidió iniciar la administración de metilprednisolona 2 mg/kg/día endovenosa, sin respuesta.

En conjunto con el servicio de Hepatología se optó por suspender el tacrolimus, y se lo rotó a ciclosporina 500 mg por vía oral cada 12 h y se continuó el tratamiento con metilprednisolona asociado a sesiones de plasmaféresis, de las cuales recibió cinco, sin respuesta. Por la refractariedad a la terapia instaurada se decidió variar el tratamiento a rituximab (anti CD-20), en dosis de 375 mg/m^2, con buena respuesta, aumentando la Hb a 10 g/dl al día 15 de tratamiento.

Luego de la segunda dosis de rituximab, el paciente presentó leucopenia y neutropenia severa, con valores de Hb de 11 g/dl estables, por lo que se decidió suspender el tratamiento, con buena evolución hasta la fecha.

TABLA 1. RESULTADOS DE LABORATORIO DE INGRESO

Hb 9,0 gd/dl	Magnesio: 1,8 mg/dl	Amonio: 30 ug/dl
Hto 27,8%	Fosfato: 6,3 mg/dl	Factor V: 19%
GB 10.580/mm^3	Calcio: 0,96 mmol/l	Hepato: Bt: 17,66 mg/dl, BD: 12,86 mg/dl, Bl: 4,8 mg/dl, TGO: 140 U/l, TGP: 63 U/l, FAL: 234 U/l
Plaquetas: 76.000	Na: 127 mmol/l, K: 4,4 mmol/l, Cl: 90,4 mmol/l	TP: 14,6%, RIN: 4,35, KPTT: >120 seg
Glucemia: 179 mg/dl	Uremia: 65 mg/dl, creatinina: 2,22 mg/dl	

Fuente: Elaboración propia basada en datos recolectados.

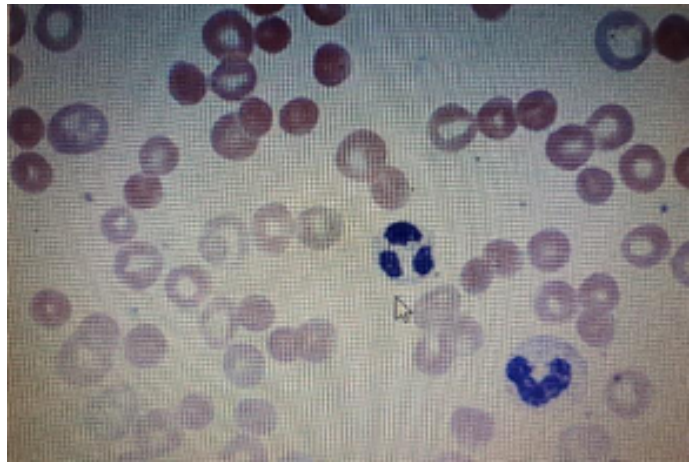

Figura 1. FSP: Serie roja con marcada anisocitosis con hipocromía, presencia de esferocitos, macrocitos y sin esquistocitos.
Fuente: FSP realizado por el Servicio de Hematología de nuestra institución.

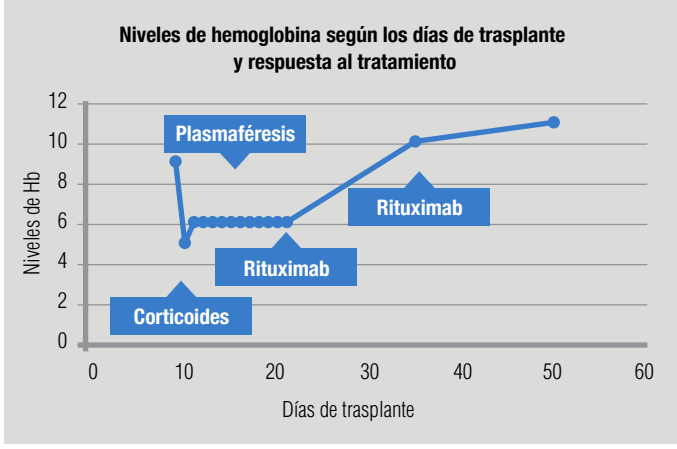

Figura 2. Relación entre el nivel de Hb, los días de trasplante y la respuesta al tratamiento.
Fuente: Elaboración propia basada en datos recolectados.

Discusión

La anemia anemia hemolítica autoinmune por crioaglutininas se caracteriza por la producción de anticuerpos contra los glóbulos rojos autólogos a bajas temperaturas. La mayoría de pacientes con manifestaciones clínicas de esta patología presentan títulos altos de anticuerpos, ya que se ha informado una relación entre el título de anticuerpos y la severidad de la manifestación clínica (1). Sin embargo, algunos reportes clínicos de pacientes hablan de títulos bajos y presentaciones clínicas severas con refractariedad al tratamiento con corticoides y plasmaféresis (2). Nuestro paciente presentó título de anticuerpos bajos 1:32, con manifestaciones clínicas severas y evidentes. La caída de Hb de 3 g/dl y la refractariedad al tratamiento con corticoides y plasmaféresis, con buena respuesta posterior a rituximab hacen concluir que la teoría del factor pronóstico asociado al título de los anticuerpos es controversial. En publicaciones médicas recientes se plantea como tratamiento de primera línea el rituximab como monoterapia o combinado con fludarabina en pacientes sin contraindicación (3).

La asociación entre la AHAI por crioaglutininas posterior al trasplante hepático y el tratamiento inmunosupresor con tacrolimus ya ha sido reportada. Los inhibidores de calcineurina, tanto el tacrolimus como la ciclosporina, podrían inducir la producción de anticuerpos ya que afectan selectivamente la función de los linfocitos T y los linfocitos B reguladores. Estos medicamentos interfieren en la eliminación de los linfocitos T autorreactivos y pueden desencadenar enfermedades autoinmunes como la AHAI. Además, se sabe que los inhibidores de calcineurina pueden producir microangiopatía trombótica caracterizada por anemia microangiopática, trombocitopenia y daño de órgano blanco (sistema nervioso central, riñón) (4).

En este caso el paciente presentó AHAI por crioaglutininas con títulos bajos pero con una presentación clínica severa asociada al uso de tacrolimus postrasplante, y se mostró refractario al tratamiento con corticoides y plasmaféresis y tuvo buena respuesta a rituximab.

Justificación

La AHAI por crioaglutininas posterior al trasplante hepático asociada al uso de tacrolimus como inmunosupresor es un evento poco frecuente. Actualmente se encuentra poca información publicada que describa la relación entre el tacrolimus y la AHAI por crioaglutininas. Por esta razón nuestro interés en publicar esta experiencia. RAM

Referencias bibliográficas

1. Kales A, Kales JD. *The New England Journal of Medicine*. Disponible: nejm.org at Universite de Montreal on November 18, 2015
2. Seldon M, Isbister JP, Raik E, Biggs JC. A fatal case of cold autoimmune hemolytic anemia. *Am J Clin Pathol* 1980;73(5):716-7
3. Berentsen S. How I manage patients with cold agglutinin disease. *Br J Haematol* 2018;181(3):320-30
4. Kitamura T, Mizuta K, Kawarasaki H, et al. Severe hemolytic anemia related to production of cold agglutinins following living donor liver transplantation: A case report. *Transplant Proc* 2003;35(1):399-400