INFORME DE CASO

Hematología, inmunología

MICROANGIOPATÍA TROMBÓTICA MEDIADA POR COMPLEMENTO

REVISTA ARGENTINA DE MEDICINA
ISSN 2618-4311
Buenos Aires
Ospino Pabón MM. Microangiopatía trombótica mediada por complemento. *Rev Arg Med* 2020;8(3):287-290

Recibido: 16 de junio de 2020.
Aceptado: 10 de julio de 2020.

[1] Residente, III año, servicio de Clínica Médica, Sanatorio Sagrado Corazón. CABA.

COMPLEMENT-MEDIATED THROMBOTIC MICROANGIOPATHY

María Mónica Ospino Pabón[1]

Resumen

El término microangiopatía trombótica (MAT) hace referencia a una lesión estructural de la pared vascular con engrosamiento, trombosis plaquetaria intraluminal y obstrucción parcial o completa de la luz vascular. La caracterizan la trombocitopenia, la anemia hemolítica y una afectación de órganos de intensidad variable. Las formas más importantes de la MAT son la púrpura trombocitopénica trombótica y el síndrome urémico hemolítico, que se asocian a una elevada morbimortalidad cuando no se instaura un tratamiento apropiado. Para realizar el diagnóstico diferencial de una MAT es importante contar con la historia clínica, que brinda información fundamental para orientar el caso. El tratamiento específico debe iniciarse apenas se establezca el diagnóstico, con la finalidad de controlar rápidamente la enfermedad y minimizar el riesgo de secuelas. El objetivo de este informe es aportar información que oriente el diagnóstico etiológico de las MAT y mejore su tratamiento inicial.

Palabras clave. Microangiopatía trombótica, púrpura trombocitopénica trombótica, síndrome urémico hemolítico, anemia hemolítica.

Abstract

The term thrombotic microangiopathy (TMA) refers to a structural lesion of the vascular wall, with the thickening of it, intraluminal platelet thrombosis and partial or complete obstruction of the vascular lumen. It is mainly identified by thrombocytopenia, hemolytic anemia and a variable extent of compromise of the organs. The main presentations of TMA are thrombotic thrombocytopenic purpura and hemolytic uremic syndrome that are associated with high morbidity and mortality when appropriate treatment is not established. To make the differential diagnosis of a TMA, medical history is crucial, since it provides essential information to manage the case. Specific treatment should be initiated as soon as the diagnosis is established in order to quickly control the disease and minimize the risk of sequelae. The objective of this case report is to provide information that guides the etiological diagnosis of TMAs and improve their initial treatment.

Key words. *Thrombotic microangiopathy, thrombotic thrombocytopenic purpura, hemolytic uremic syndrome, hemolytic anemia.*

La autora manifiesta no poseer conflictos de intereses.

CONTACTO PARA CORRESPONDENCIA
Correo electrónico:
mariamonicaospinopabon@gmail.com.

Caso clínico

Una paciente de 44 años, sin antecedentes de relevancia, que consultó en otra institución a causa de un edema de miembros inferiores, un edema bipalpebral, náuseas, vómitos, epistaxis y gingivorragia, se realizó un análisis de laboratorio que evidenció anemia moderada y disfunción renal, con criterio de diálisis de urgencia; ante los hallazgos, se sospechó una glomerulonefritis rápidamente progresiva. La paciente recibió tres pulsos de metilprednisolona y se inició la diálisis. Durante su estadía, se la transfundió en varias ocasiones sin respuesta. Debido a su mala evolución, fue derivada a nuestra institución.

En la internación, la paciente estaba hipertensa (con una tensión arterial de 170/100 mm Hg) y mostraba hematomas en miembros superiores e inferiores y el flanco derecho y edemas en miembros inferiores. Los análisis de laboratorio evidenciaron anemia microcítica (hematocrito, 18,2%; hemoglobina, 6,8 g/dl; volumen corpuscular medio, 79 fl, y plaquetopenia, 88.000/mm^3). Por la falta de respuesta a las transfusiones, se sospechó una hemólisis, por lo que se solicitaron estudios de lactato deshidrogenasa (LDH) (4000 U/l) y bilirrubina total (aumentada a predominio indirecto, haptoglobina menor de 8 mg/dl, reticulocitos aumentados). Se solicitó entonces una prueba de Coombs directa, que resultó negativa, y un frotis de sangre periférica (FSP), con hallazgo de esquistocitos. También se analizó el sedimento urinario, con evidencia de hematíes dismórficos, y la orina de 24 horas (proteinuria de 7,9 g/24 h). La electroforesis de proteínas mostró hipoproteinemia-hipoalbuminemia.

Ante los hallazgos, se diagnosticó una microangiopatía trombótica (MAT) de etiología en estudio, MAT secundaria *versus* primaria (síndrome urémico hemolítico atípico [SUHa] *vs.* púrpura trombocitopénica trombótica [PTT] *vs.* síndrome urémico hemolítico [SUH]). Para ampliar estudios, se solicitaron serologías virales (negativas) y perfiles reumatológicos C3 (bajo), C4 (normal) y ANCA (negativo). La ecografía renal mostró ambos riñones con tamaño conservado, pero con un marcado aumento difuso de la ecogenicidad. Se solicitó un análisis de toxina Shiga (negativo) y uno de desintegrina y metaloproteasa con trombospondina tipo 1 motif 13 (ADAMTS13). Este último fue superior al 100%, lo que descartó SUH y PTT. Se inició un tratamiento con metilprednisolona (1 g/día por tres días; luego, 1 mg/kg/día) y plasmaféresis con recambio plasmático de 1,5 l de volemia diario. Se completaron 17 sesiones. La paciente evolucionó con una mejoría en los parámetros de hemólisis y el cese del requerimiento dialítico con salida de la oligoanuria, sin recuperación total del conteo de plaquetas, con valores que oscilaban entre 80.000 y 100.000/mm^3.

Se dio comienzo a un tratamiento con rituximab para continuar con la inmunosupresión, disminuyendo los corticoides hasta dosis de 20 mg/día y recuperando los valores normales en el conteo de plaquetas. Posteriormente, se realizó a la paciente una biopsia renal que confirmó el compromiso renal por MAT y no informó de patologías secundarias. Debido a la sospecha de SUHa y habiendo descartado todas las causas de MAT secundarias, se solicitaron estudios de mutaciones específicas del complemento, para lo cual se consideró el uso de eculizumab.

Discusión

Las MAT son un conjunto de procesos que cursan con una alteración del endotelio vascular y presentan en el FSP hallazgos característicos de una anemia hemolítica microangiopática (esquistocitos), así como datos de laboratorio particulares (elevación de reticulocitos y LDH) y trombocitopenia de intensidad variable. (1)

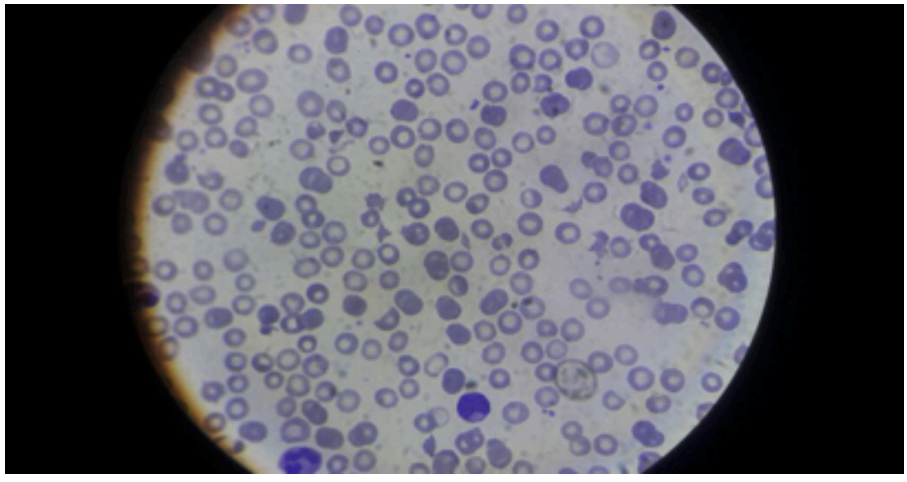

Figura 1. Frotis de sangre periférica: Se observa el 4% de esquistocitos por campo.

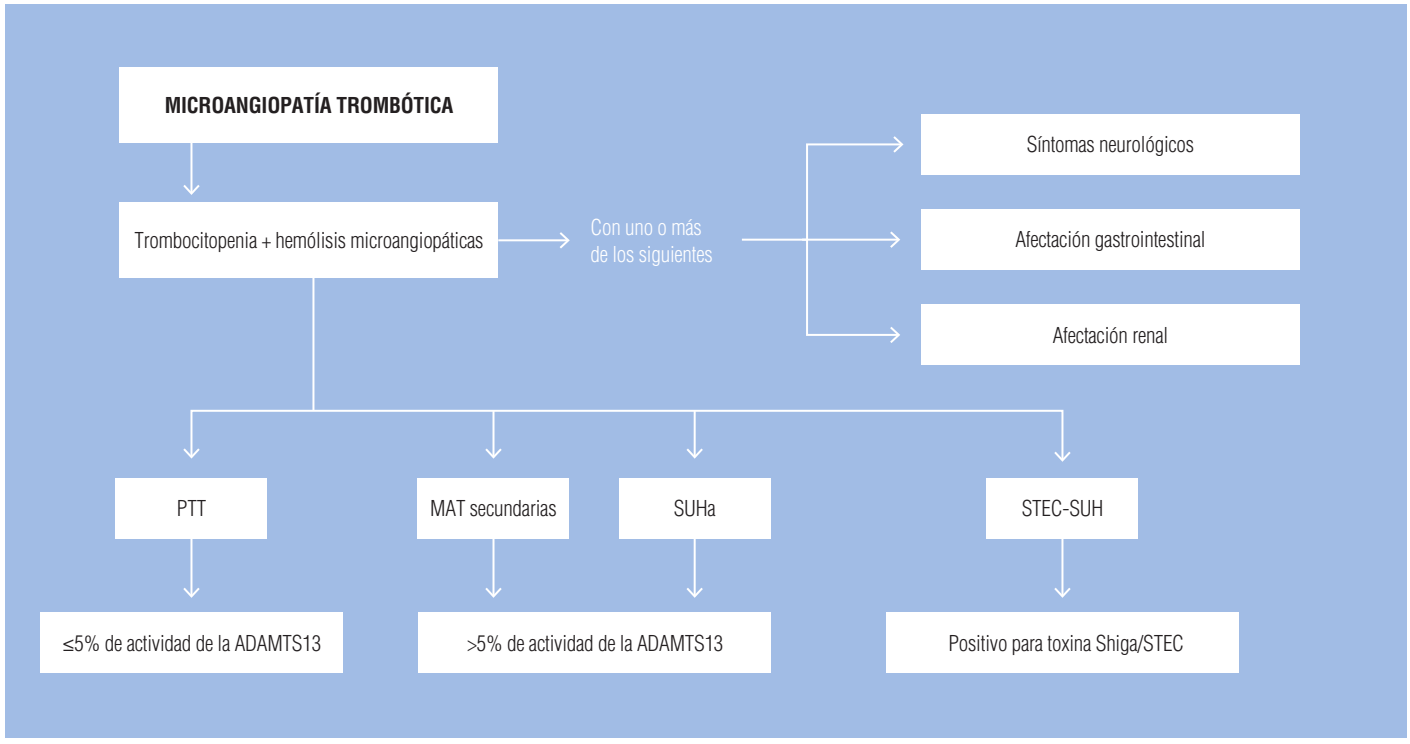

Figura 2. Algoritmo para el diagnóstico diferencial de la MAT.

Las entidades más importantes dentro de las MAT son la PTT –en sus variedades congénita y adquirida (autoinmunitaria)– y el SUH típico asociado a una infección por *Escherichia coli*, productora de toxina Shiga (SUH asociado a diarrea o STEC [sigla en inglés de toxina Shiga productora de E. coli]-SUH). Ocasionalmente, los pacientes pueden presentar hallazgos típicos del SUH, pero sin evidencia de infección bacteriana previa; se trata del denominado SUHa, y su pronóstico es mucho peor que el del SUH clásico, con una mortalidad durante el primer episodio del 10-15% y riesgo de enfermedad renal terminal de hasta el 50%. Desde el punto de vista fisiopatológico, existe una clara relación entre el SUHa y la presencia de defectos en la regulación de la vía alternativa del complemento. Las alteraciones descritas conducen a una activación excesiva de la vía alternativa del complemento que induce una lesión de las células endoteliales, activación plaquetaria y leucocitaria y la aparición de trombosis en la microcirculación (1).

La prueba de que en los últimos años ha cambiado drásticamente el diagnóstico diferencial inicial de una MAT es el resultado de la actividad de ADAMTS13. Frente a la ausencia de antecedentes de la ingesta de ticlopidina o de conectivopatías, una actividad inferior al 5-10% y la presencia de un inhibidor contra ADAMTS13 evidencian que nos encontramos ante un caso de PTT autoinmunitaria. Unos valores no significativamente reducidos de ADAMTS13 (5-10%) aparecen de modo fundamental en las MAT secundarias y, de forma más importante, en el SUHa (1).

La lesión renal aguda y la hipertensión son alteraciones prominentes en la MAT mediada por complemento. Los criterios diagnósticos actuales incluyen un nivel de creatinina sérica por encima del límite superior del rango normal, anemia hemolítica microangiopática, trombocitopenia, actividad de ADAMTS13 del 5% o mayor y análisis de materia fecal negativo para la infección por el germen productor de toxina Shiga (2). Estos criterios no son específicos: también pueden cumplirse en todos los otros síndromes MAT primarios, así como en otros pacientes con anemia hemolítica microangiopática y trombocitopenia. Los estudios genéticos del complemento pueden proporcionar un diagnóstico más específico. Los niveles plasmáticos normales de C3 y C4 y los factores del complemento H, B e I no excluyen el diagnóstico de MAT mediada por complemento (2).

Para el tratamiento del SUHa se recomienda iniciar un recambio plasmático mientras se completa el diagnóstico. Si tras el tratamiento inicial se han descartado otras formas de MAT y no hay una respuesta (definida como la persistencia de la trombocitopenia o de la LDH elevada o la no disminución de la creatinina sérica en más del

25%), se debe iniciar la administración de eculizumab (un anticuerpo kappa monoclonal humanizado), que se une a la proteína del complemento C5 con gran afinidad, bloqueando su escisión a C5a y C5b e impidiendo la generación del complejo terminal (complejo de ataque de membrana) (5).

Conclusión

El SUHa, aunque afecta principalmente a niños y adultos jóvenes, puede presentarse a cualquier edad. De distribución similar por sexo, cuando aparece en la edad adulta predomina en las mujeres.
Frente a un caso de MAT con resultado de toxina Shiga negativa y actividad plasmática de ADAMTS13 mayor del 5-10% y habiendo descartado formas secundarias del SUH, el diagnóstico debe enfocarse en el SUHa.
En el SUHa, la desregulación de la vía alternativa del complemento conlleva una activación no controlada de C5 que provoca daño en estructuras propias mediante la formación del complejo de ataque de membrana. El bloqueo de la vía terminal del complemento con eculizumab reduce rápida y sostenidamente este proceso.
Se decidió reportar este caso debido a la forma de presentación atípica del SUH –a partir de una glomerulonefritis rápidamente progresiva–, en el cual se pudo completar ordenadamente el algoritmo diagnóstico descrito antes y se obtuvo buena respuesta terapéutica, con recuento plaquetario normal, con tratamientos de primera y de segunda línea (corticoide, rituximab y plasmaféresis). RAM

Referencias bibliográficas

1. Contreras E, de la Rubia J, Del Río-Garma J y col. Guía diagnóstica y terapéutica de las microangiopatías trombóticas del Grupo Español de Aféresis. *Med Clin (Barc)* 2015;144(7):331.e1-331.e13
2. Campistol JM, Arias M, Ariceta G y col. Actualización en síndrome hemolítico urémico atípico: diagnóstico y tratamiento. Documento de consenso. *Nefrologia* 2015;35(5):421-47
3. George JN, Nester C. Approach to the patient with suspected TTP, HUS, or other thrombotic microangiopathy (TMA). *UpToDate* 2018. Available from: https://www.uptodate.com/contents/approach-to-the-patient-with-suspected-ttp-hus-or-other-thrombotic-microangiopathy-tma
4. Niaudet P, Gillion Boyer O. Complement-mediated hemolytic uremic syndrome in children. *UpToDate* 2018. Available from: https://www.uptodate.com/contents/complement-mediated-hemolytic-uremic-syndrome-in-children
5. Román E, Mendizábal S, Jarque I y col. Microangiopatía trombótica secundaria y eculizumab: una opción terapéutica razonable. *Nefrologia* 2017;37(5):478-91
6. Camargo Assis F, Ortiz Ruiz G, Garay Fernández M y col. Microangiopatías trombóticas en la unidad de cuidados intensivos. *Acta Colomb Cuid Intensivo* 2017;17(2):117-28