COVID-19
#4

"NEUROCOVID": UN ENFOQUE PARA EL INTERNISTA

REVISTA ARGENTINA DE MEDICINA
ISSN 2618-4311
Buenos Aires
Winkel M. "Neurocovid": un enfoque para el internista. *Rev Arg Med* 2020;8(3):181-184

Recibido: 24 de agosto de 2020.
Aceptado: 7 de septiembre de 2020.

[1] Médico clínico, Hospital General de Agudos "Dr. Juan A. Fernández". CABA.

"NEUROCOVID": AN APPROACH FOR THE INTERNIST

Martín Winkel[1]

Resumen
Se presenta un abordaje clínico del compromiso neurológico por la enfermedad por coronavirus tipo 2 (covid-19) que incluye los mecanismos de daño, los principales cuadros neurológicos, los aspectos sobresalientes en las neuroimágenes y algunas conclusiones finales.

Palabras clave. Covid-19, sistema nervioso, encefalopatía, anosmia, disgeusia, accidente cerebrovascular.

Abstract
We describe a clinical approach of covid-19 neurological disease focused on its main clinical features, the disease mechanism, the main neurological damage, outstanding aspects in neurological images and some final thoughts.

Key words. *Covid-19, nervous system, encephalopathy, anosmia, dysgeusia, stroke.*

El autor manifiesta no poseer conflictos de intereses.

CONTACTO PARA CORRESPONDENCIA
Correo electrónico:
mwinkel@intramed.net.

Como se sabe, el coronavirus tipo 2 que causa síndrome respiratorio agudo grave (SARS-Cov-2, su sigla en inglés) es un betacoronavirus (virus de ARN monocatenario positivo) de cadena simple cuya estructura posee cuatro proteínas principales que son esenciales para su poder patogénico y su capacidad de replicación. Estas son la proteína de la espícula o *spike*, encargada de unirse al receptor de ACE2 y fusionarse con la membrana celular del huésped; la proteína de la envoltura; la proteína de la nucleocápside, de estructura helicoidal y que envuelve al ARN viral, y la proteína de la membrana (1).
Las complicaciones neurológicas por la enfermedad por coronavirus tipo 2 (covid-19) han sido descriptas de forma creciente desde el inicio de la pandemia. Puede ser afectada cualquier área de los sistemas nerviosos central (SNC) o periférico (SNP).
El receptor de ACE2, necesario para el ingreso de la partícula viral a la célula luego de interactuar con la proteína S, está presente en el SNC y en células endoteliales de múltiples tejidos (incluida la barrera hematoencefálica [BHE]).
Se describen varios mecanismos de daño (2):

- Invasión viral directa (probable causa de encefalitis necrótica hemorrágica).
- Mecanismo mediado por respuesta inmunoinflamatoria del huésped y estado protrombótico, daño endotelial y "endoteliolitis".
- Mecanismo parainfeccioso inmunomediado (encefalomielitis aguda diseminada).
- Mimetismo molecular: síndrome de Guillain-Barré.
- Causas secundarias: infección sistémica, factores metabólicos y hemodinámicos.

Con respecto a la patogenia del daño neurológico, se sabe que la ruptura de la BHE inducida por citocinas y quimiocinas genera una amplificación de la respuesta inflamatoria con activación de receptores tipo Toll de astrocitos y microglia con producción de neuroinflamación. Los virus respiratorios (entre ellos, el de la covid-19) pueden invadir el SNC (neuroinvasión), afectar neuronas y células gliales (neurotropismo) e inducir una enfermedad neurológica (neurovirulencia). Las vías de transmisión viral postuladas son la hematógena, la linfática y la transneuronal retrógrada a través de las células sustentaculares de la mucosa olfatoria y la llegada al bulbo olfatorio y la corteza infralímbica (véase tabla 1).

TABLA 1. REGISTRO DE MANIFESTACIONES DE LA SOCIEDAD ESPAÑOLA DE NEUROLOGÍA

Síndrome neurológico	*n* [%]
Confusión ligera/moderada	26 (28,3%)
Infarto cerebral	21 (22,8%)
Anosmia/hiposmia	18 (19,6%)
Cefalea	13 (14,1%)
Crisis epilépticas	11 (12%)
Encefalopatía grave/coma	7 (7,6%)
Polirradiculoneuropatía	7 (7,6%)
Estado epiléptico	4 (4,3%)
Ataxia	4 (4,3%)
Hemorragia cerebral	4 (4,3%)
Neuropatía oculomotora	3 (3,3%)
Encefalitis	2 (2,2%)
Rabdomiólisis	2 (2,1%)
Movimientos anormales	1 (1,1%)
Otros síndromes de nervios craneales	1 (1,1%)
Otros	7 (7,6%)
Disautonomía	–
Mielopatía	–
Neuropatía óptica	–
Neuropatía vestibular	–
Plexopatía	–
Radiculopatía	–
Síndrome meníngeo	–

Fuente: Ezpeleta D, García Azorín D, editores. *Manual COVID-19 para el neurólogo general.* Madrid: Ediciones SEN; 2020.

Anosmia. De comienzo súbito y mecanismo neurosensorial, se resuelve espontáneamente en 2-3 semanas. Puede ser una manifestación única e inicial de la infección. La disgeusia suele preceder este síntoma. En una serie de 417 pacientes, la disfunción olfatoria y la gustativa fueron del 85,6% y 88%, respectivamente.

Accidente cerebrovascular isquémico. Puede ser de pequeño o gran vaso (0,42-2,7%). El evento neurovascular suele aparecer 2-3 semanas luego del inicio de la infección o constituir la manifestación inicial. Se describieron también casos de trombosis venosa cerebral.
En Estados Unidos se refirió una serie de accidentes cerebrovasculares isquémicos de grandes vasos en pacientes jóvenes (menores de 50 años) sin factores de riesgo. Se asocian a estado protrombótico, tromboinflamación, tormenta de citocinas, disfunción endotelial y alteraciones del sistema renina-angiotensina-aldosterona.
El accidente cerebrovascular hemorrágico es menos frecuente y se relacionaría con un polimorfismo del receptor de ACE2 en el endotelio vascular. Estaría vinculado con la hipertensión y la disautonomía observadas en esta infección (3).

Encefalopatía. Tienen mayor riesgo de sufrir encefalopatía los pacientes de edad avanzada y con comorbilidades. Prevalece la hipótesis del daño inmunomediado (tormenta de citocinas), alteración de la BHE y factores sistémicos. La resonancia magnética puede mostrar cambios inespecíficos. Predominan en el lóbulo temporal medial. También se describen alteraciones de sustancia

blanca y hemorragias. El líquido cefalorraquídeo no es inflamatorio. No hay aislamiento viral (4).

Encefalitis autoinmunitaria. Puede afectar el tronco cerebral (encefalitis de Bickerstaff). Los autoanticuerpos son negativos. El daño sería causado por la tormenta de citocinas.

Encefalitis. Pocos casos descriptos; algunos de ellos, con aislamiento viral por reacción en cadena de la polimerasa en líquido cefalorraquídeo. La resonancia magnética (RM) muestra áreas hiperintensas en el lóbulo temporal medial, el hipocampo y los ventrículos laterales.

Encefalitis necrotizante aguda hemorrágica. Es un proceso neurodegenerativo agudo de presentación infrecuente y grave. La RM muestra lesiones hemorrágicas anulares que se realzan con el contraste, multifocales y simétricas en ambos tálamos, la ínsula y el lóbulo temporal medial. Se asocia a tormenta de citocinas y daño inmunomediado.

Encefalomielitis aguda diseminada. Se describieron pocos casos. La biopsia cerebral no mostró presencia viral.

Neuropatía craneal y síndrome de Guillain-Barré. Se presenta tanto en sus formas axónica y desmielinizante como en variantes de ellas. El mecanismo de daño es el mimetismo molecular (5).

Miositis. El mecanismo de daño es multifactorial y puede manifestarse con dolor muscular y elevación de la creatina-cinasa a más de 200 U.

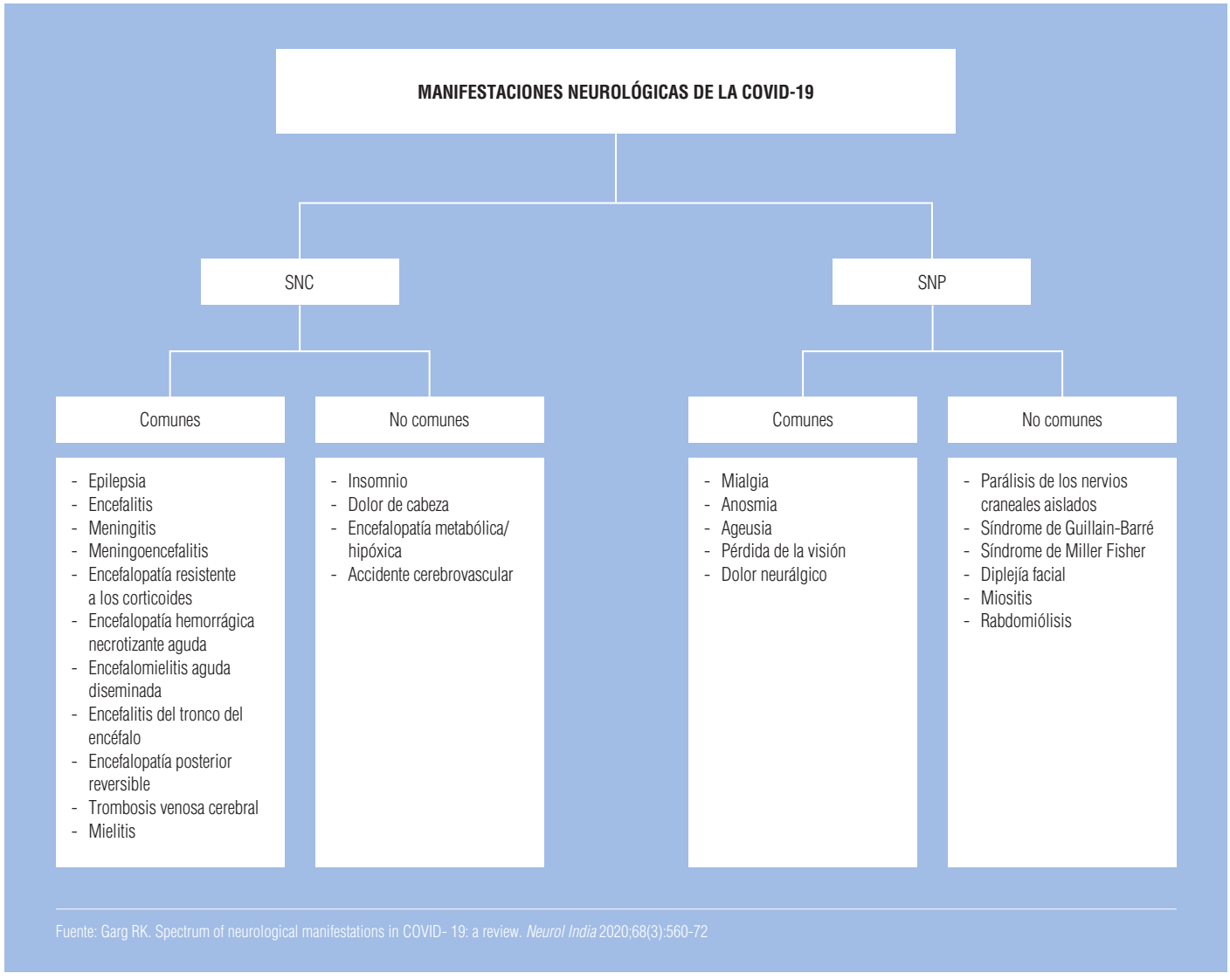

Figura 1. El diagrama de flujo muestra las complicaciones comunes y no comunes del SNC y del SNP en la covid-19.

Alteraciones en la anatomía patológica. En el SNC de pacientes fallecidos por covid-19 se describieron vasculopatía intracraneal, hemorragias, microhemorragias y cambios similares a la encefalopatía posterior reversible.

El árbol de flujo de la figura 1 muestra las principales manifestaciones en el SNC y el SNP (5). Se describen –al menos de forma teórica– tres etapas en la infección por covid-19 que abarcan desde el compromiso olfatorio o las neuropatías craneales con ausencia de invasión del SNC y contención de citocinas hasta las formas graves, con tormenta de mediadores, respuesta inflamatoria explosiva e ingreso de citocinas, partículas virales y componentes sanguíneos al parénquima cerebral. Las manifestaciones neurológicas son graves.

Reflexiones finales

Las manifestaciones neurológicas pueden presentarse como inicio de la enfermedad.

Debemos considerar la covid-19 como diagnóstico diferencial de distintos cuadros neurológicos en el contexto de la pandemia.

No hay demostración fehaciente, hasta la fecha, de la agresión directa del virus.

Se debe considerar el aislamiento social en sí mismo como mecanismo productor de daño (liberación de citocinas y daño inflamatorio).

Serán necesarios futuros estudios epidemiológicos para dilucidar la incidencia real de estas complicaciones, sus mecanismos patogénicos y las opciones terapéuticas. RAM

Referencias bibliográficas

1. Ezpeleta D, García Azorín D, editores. *Manual COVID-19 para el neurólogo general.* Madrid: Ediciones SEN; 2020
2. Paterson RW, Brown RL, Benjamin L, et al. The emerging spectrum of COVID-19 neurology: clinical, radiological and laboratory findings. *Brain* 2020;awaa240. doi: 10.1093/brain/awaa240. [Publicación anticipada en línea.]
3. Ahmad I, Rathore FA. Neurological manifestations and complications of COVID-19: a literature review. *J Clin Neurosci* 2020;77:8-12
4. Carod-Artal FJ. Complicaciones neurológicas por coronavirus y COVID-19. *Rev Neurol* 2020;70(9):311-22
5. Garg RK. Spectrum of neurological manifestations in COVID- 19: a review. *Neurol India* 2020;68(3):560-72